Journal of North Khorasan University of Medical Sciences
Winter2012;4(4): 641-647

مجله دانشگاه علوم پزشکی خراسان شمالی
زمستان ۱۳۹۱؛۴(۴):۶۴۱-۶۴۷

مقاله پژوهشی

مقایسه میزان عنصر روی درطی تکامل مورفومتریک هیپوکامپ رت: از دوره جنینی تا هفته دوم پس از تولد

خدیجه فوقی[۱]، اعظم حسینی[۲]، سید کاوه حجت[۳]، شهریار احمدپور*[۱]

[۱]عضو هیئت علمی گروه علوم تشریح، دانشکده پزشکی، دانشگاه علوم پزشکی خراسان شمالی، بجنورد، ایران
[۲]کارشناس ارشد زیست شناسی تکوینی، دانشگاه آزاد واحد جهرم، جهرم، ایران
[۳]استادیار روانپزشکی، مرکز تحقیقات اعتیاد و علوم رفتاری، دانشگاه علوم پزشکی خراسان شمالی، بجنورد، ایران
***نویسنده مسئول**: شهریار احمدپور، استادیار علوم تشریحی، دانشکده پزشکی، دانشگاه علوم پزشکی خراسان شمالی
پست الکترونیک:shahahmadpour@gmail.com

وصول: ۱۳۹۱/۱۲/۱ اصلاح: ۱۳۹۱/۱۲/۱۳ پذیرش: ۱۳۹۱/۱۲/۲۱

چکیده

زمینه و هدف: *ناحیه هیپوکامپ دارای غلظت بسیار بالایی از عنصر روی می باشد که در انتقال سیناپسی و احتمالاً در شکل پذیری و رشد هیپوکامپ نقش دارد. در این تحقیق قصد بر آن است که میزان روی را در تشکیلات هیپوکامپ جنین های رت در طی دوره های قبل و بعد از تولد با استفاده از متد Timm و ارتباط آن را با تغییرات حجمی زیر نواحی هیپوکامپ مورد بررسی قرار دهیم.*

مواد و روش کار: *در این مطالعه از جنین های ۱۱ و ۲۱ و نوزادان ۷ و ۱۴ روزه رت نژاد ویستار استفاده گردید. نمونه‌ها با روش تیم رنگ آمیزی و میزان رنگ پذیری با استفاده از نرم افزار Mat lab ۷/۵ کمی گردید.حجم زیر نواحی هیپوکامپ نیز به شیوه کاولیاری اندازه گیری شد. نتایج با نرم افزار Mat lab 7 مورد تجزیه تحلیل قرار گرفت.*

یافته ها: *نیجه رنگ آمیزی Timm در روز های ۱۱ و ۲۱ قبل از تولد و هفته اول و دوم پس از تولد منفی بود. میزان کمی شده رنگ پذیری به شیوه Timm نیز اختلاف معنی داری نشان نداد ($P>۰/۰۵$). اختلاف حجم نواحی جیروس دندانه دار، CA_1 و CA_3 در روزهای جنینی تا روز ۷ پس از تولد اختلاف معنی دار نشان نداد ($P>۰/۰۵$). در حالیکه این میزان در روز ۱۴ پس از تولد اختلاف معنی داری با روز های ۷ پس از تولد و دوره جنینی ۱۱ و ۲۱ نشان داد ($P>۰/۰۵$).*

نتیجه گیری: *به نظر می رسد روی در جریان تکامل مورفومتریک هیپوکامپ نقش ندارد و هیپوکامپ از هفته دوم پس از تولد به شکل نهایی خود می رسد.*

واژه های کلیدی: *روی، هیپوکامپ، استریولوژیک، روش تیم*

مقدمه

هیپوکامپ به عنوان مرکز سیستم لیمبیک در حافظه و نقشه شناختی (cognitive map) نقش کلیدی در انسان و حیوانات ایفا می نماید. تکامل هیپوکامپ ارتباط بسیار نزدیک و تنگاتنگی با تکامل مغز دارد. هیپوکامپ در کف شاخ تمپورال بطن طرفی قرار دارد و به لحاظ ساختاری از دو ناحیه شاخ آمون و جیروس دندانه دار تشکیل یافته است. در مقاطع بافتی این دو ناحیه به شکل دو حرف C در هم فرورفته آرایش یافته‌اند [۱، ۲، ۳]. هیستوآرکیتکتونیک هیپوکامپ نتیجه دینامیک لایه های سلولی در طی تکامل جنینی است. نیروهای درونزاد که موجب رانش و درهم تنیدگی جیروس دندانه دار و شاخ آمون می شوند احتمالاً از عواملی مانند تکثیر سلولی و سیناپتوژنزیس نشأت می گیرند. پایانه های سیناپسی در هیپوکامپ دارای غلظت بسیار بالایی از روی است که در انتقال سیناپسی و احتمالاً در شکل پذیری و رشد هیپوکامپ نقش دارد [۴، ۵]. روند تکاملی صحیح نیازمند ارکستر هماهنگ سیناپسی نرمال است و هرگونه انحراف از روند طبیعی چرخش و دینامیک تکاملی در هیپوکامپ

منجر به آنومالیهای مغزی می گردد. مطالعات نشان داده است که ناهنجاریهای مورفولوژیک هیپوکامپ با آنومالیهای مغز مانند آژنزی کورپوس کالوزوم، لیسنسفالی، هولوپروزنسفالی، صرع تمپورال و آلزایمر همراه است [۶]. به طور مثال آنومالی شکل یا وضعیت قرارگیری هیپوکامپ به صورت چرخش غیرطبیعی در ناهنجاری های کورتکس گزارش شده است. [۷، ۸، ۹] تکامل دینامیک هیپوکامپ در رت تا ۲ هفته پس از تولد (انسان از ماه دوم زندگی داخل رحمی آغاز) ادامه دارد. و ساختمان بالغ و نهایی آن متأثر از عوامل متعددی همچون سیناپتوژنزیس، ارتباطات نورونی و مرگ برنامه ریزی شده می باشد. ازجمله عوامل مؤثر در سیناپتوژنزیس و ارتباطات نورونی بین شاخ آمون و جیروس دندانه دار عنصر روی می باشد. روی دومین عنصر فراوان در مغز می‌باشد. مقدار آن درتشکیلات هیپوکامپ سه برابر بیشتر از مقدار آن در مغز می باشد. عنصر روی دربسیاری از فعالیتهای سلولی از جمله متابولیسم، عملکرد پروتئین‌ها، آنزیم ها، درثبات ساختار DNA,RNA و آنتی اکسیدانی نقش دارد. عنصر روی در بافت عصبی درتنظیم انتقال سیناپسی و همچنین رسپتوری نقش حیاتی ایفا می کند [۱۳-۱۰]. عنصر روی در تبدیل اسید گلوتامیک به گلوتامات نقش دارد و به مقدار فراوان در پایانه های اکسون های گرانولر که در ناحیه CA_3 سیناپس می نمایند یافت می شود [۱۴، ۱۵]. مطالعات نشان داده است که کمبود روی باعث ناهنجاریهای سیستم عصبی مرکزی و کاهش فعالیت سیناپسی می گردد [۱۴]. بررسی تکامل هیپوکامپ اغلب بر پایه شواهد تصویرنگاری بوده است. مطالعات بافتی نیز صرفاً به مقایسه لایه های بافتی هیپوکامپ در انسان و میمون پرداخته اند [۱۶]. با توجه به اهمیت عنصر روی در تکامل سیستم عصبی، مقایسه تغییرات آن در طی تکامل مورفولوژیک قبل و بعد از تولد هیپوکامپ می تواند به درک پاتولوژی های مرتبط با مورفولوژی این بخش کمک نماید. هدف از این مطالعه بررسی میزان روی در تشکیلات هیپوکامپ جنین های رت در دوره های قبل و بعد از تولد با استفاده از متد Timm و تغییرات حجمی این ناحیه و شاخ آمون را با روش استریولوژیک و داده پردازی بر پایه رایانه ی نوروآناتومیک اندازه گیری نماییم.

روش کار

۸ سر رت ماده بالغ و ۲سر رت نر بالغ نژاد ویستار (gr ۲۸۰-۲۵۰) جهت سازگاری با محیط، یک هفته در شرایط آزمایشگاهی (۱۲ساعت تاریکی و روشنایی و دمای ۲±۲۲) نگهداری و سپس این ۸ سر رت رت ماده به طور تصادفی در دو قفس جای داده شدند. به هر یک از قفس ها یک موش نر اضافه گردید. پس ازجفت گیری و مشاهده واژینال پلاک رت های ماده باردار در گروههای چهارگانه به شرح زیر تقسیم گردیدند:

۱- رت های باردار گروه ۱۱ جنینی: (N=2)

۲- رت های باردار گروه ۲۱ جنینی: (N=2).

۳- رت های باردار گروه روز ۷ پس از تولد: (N=2)

۴ رت های باردار گروه ۱۴ پس از تولد: (N=2)

سر جنین و نوزادان هر گروه (N=4) پس از جداسازی در محلول پرفیوژن به منظور فیکساسیون قرار داده شد. پس از تثبیت و آماده سازی بافتی و قالب گیری با پارافین بصورت افقی از سقف کاسه سر با میکروتوم برش‌های ۱۰میکرونی داده و از برشها بر اساس نمونه برداری سیستماتیک تصادفی استریولوژیک انجام بعمل آمد. از هر دو برش متوالی یکی جهت رنگ آمیزی به شیوه Timm جهت آشکار کردن روی (Zn) و دیگری با کرزیل ویوله۱[۱۷] جهت تعیین حجم لایه های پیرامیدال وگرانولر به شیوه کاولیاری مورد بررسی قرار گرفتند. برشها به روش Timm [۱۸] به شرح زیز رنگ آمیزی گریدند:

روش رنگ آمیزی Timm

الف-پرفیوژن بافت مغز جنین رت: مغز جنین ها پس از خارج کردن جنین در محلول های زیر به مدت ۶۰ دقیقه: ۱-سولفید سدیم ۲- سدیم فسفات ۳- آب دیونیزه ۴- فرمالین بافر شده ۱۰٪ ب- شستشو در آب دیونیزه و انتقال به فرمالین ۱۰٪ بافرشده ۱-گلوتارآلدئید ۱/۵ ساعت ۲- بافر فرمالین ۲۴ ساعتج - قالب گیری ۱-انتقال مغز ها در اتانول سری ۱۰۰، ۹۵ و ۷۰ در صد ۲-انتقال به CHCL3 یک شب ۳- پارافین زدایی (زایلن سه تعویض) د-آبدهی ۱-قراردادن در محلول Timm ۴۵ درجه در تاریکخانه و سپس در ۶۰ درجه ۲-شستشو ۳- زایلنذ- چسباندن ۱-محلول Timm- صغ عربیml۳۱۲۰- سیترات بوفرml۴۲۰- هیدروکینونml ۶۰ ۵- نیترات

نقره۱ml پس از کد گذاری عکسبرداری و سپس عکس ها با استفاده از نرم افزار ۷/۸MAT lab تحلیل شده تا میزان روی بافتی را بر اساس gray scale کمی سازی شود [۱۹]. همچنین ارتباط رشد حجمی زیر نواحی شاخ آمون(CA1 ,CA3) با ناحیه جیروس دندانه دار به عنوان یک شاخص رشد هماهنگ شده عملکرد سیناپسی بالغ مور بررسی قرار گرفت. نتایج در محیط نرم افزاری ۷/۸ Mat lab مورد بررسی قرار گرفت .

یافته ها

برشهای رنگ آمیزی شده به شیوه Timm در روز های ۱۱ و۲۱ قبل از تولد کاملاً منفی و رنگ پذیری مشاهده نگردید (تصور۱-۲). در روزهای ۷ و ۱۴ پس از تولد رنگ پذیری نورونی کاملاً منفی و فقط در بعضی نورون ها واکنش به صورت منفرد مشاهده گردید (تصاویر۳و۴). مقدار کمی شده رنگ پذیری در محیط MAT lab یک پلات مقدار عددی برای دوره ۱۱، ۲۱، ۷ بعد از تولد و ۱۴ پس از تولد به ترتیب ۵±۱۰۵، ۷±۱۰۶، ۶±۱۰۸ و ۶±۱۰۴ محاسبه گردید که نشان دهنده نبود اختلاف معنی دار در رنگ پذیری به روش Timm بود (p> ۰/۰۵) (تصویر۵). حجم نواحی جیروس دندانه دار و CA_1 و CA_3 با استفاده از روش کاولیاری محاسبه گردید (جدول۱). اختلاف حجم در روزهای جنینی (Embryonic day) تا روز ۷ پس از تولد (post natal day) اختلاف معنی دار نشان نداد (p=۰/۰۸). میزان حجم محاسبه شده در روز ۱۴ پس از تولد اختلاف معنی داری با روز های ۷ پس از تولد و دوره جنینی ۱۱ و ۲۱ نشان داد (p=۰/۰۲). ارتباط رشد هماهنگ شده در روز ۱۱ جنینی، رشد حجمی ناحیه جیروس دندانه دار (DG) با ناحیه CA3 در فاصله حجمی ۳mm3 /۰تا ۰/۴ با ضریب r=۰/۷ را نشان داد. ضریب این تغییرات برای روز ۲۱ جنینی r= /۳۵ برای روز ۷ پس از تولد ناحیه جیروس دندانه دار را با نواحی CA3 r=۰/۷۸ و ناحیه CA1 r=۰/۴ بدست آمد. برای روز ۱۴ پس از تولد ناحیه جیروس دندانه دار با ناحیه CA_3 در فاصله رشد حجمی ۰/۵تا ۰/۷ میزان همبستگی r=/۷۸ و ناحیه CA1 با جیروس دندانه دار (DG) در فاصله حجمی ۰/۴ تا ۰/۵ میزان همبستگی r=- ۰/۶ محاسبه گردید. و همچنین مقدار زاویه جیروس دندانه دار در هفته دوم ۳۵ درجه تعیین گردید که با میزان افزایش حجم نواحی شاخ امون CA1و CA3 دارای ارتباط منفی بود (r=-۰/۸۵).

جدول ۱: محاسبه حجم زیر نواحی هیپوکامپ

Region	ED11	ED21	PD7	PD14
DG	۰/۰۴±۰/۰۱	۰/۰۴±۰/۰۰۸	۰/۰۴±۰/۰۰۹	* ۰/۰۵±۰/۰۹
CA1	۰/۰۲±۰/۰۰۵	۰/۰۴±۰/۰۰۷	۰/۰۶±۰/۰۰۶	* ۰/۰۵±۰/۰۹
CA3	۰/۰۲±۰/۰۶	۰/۰۴±۰/۰۰۷	۰/۰۶±۰/۰۰۶	* ۰/۰۵±۰/۰۹

میزان حجم زیر نواحی هیپوکامپ در روزهای جنینی (ED) و پس از تولد (PD) برای نواحی جیروس دندانه دار(DG)، CA1 و CA3. مقایسه حجم محاسبه شده به شیوه کاولیاری اختلاف معنی دار در روز ۱۴ پس از تولد در هر سه ناحیه را نشان می دهد. (واحد به میلی متر مکعب mm^3) (p< ۰/۰۵)*

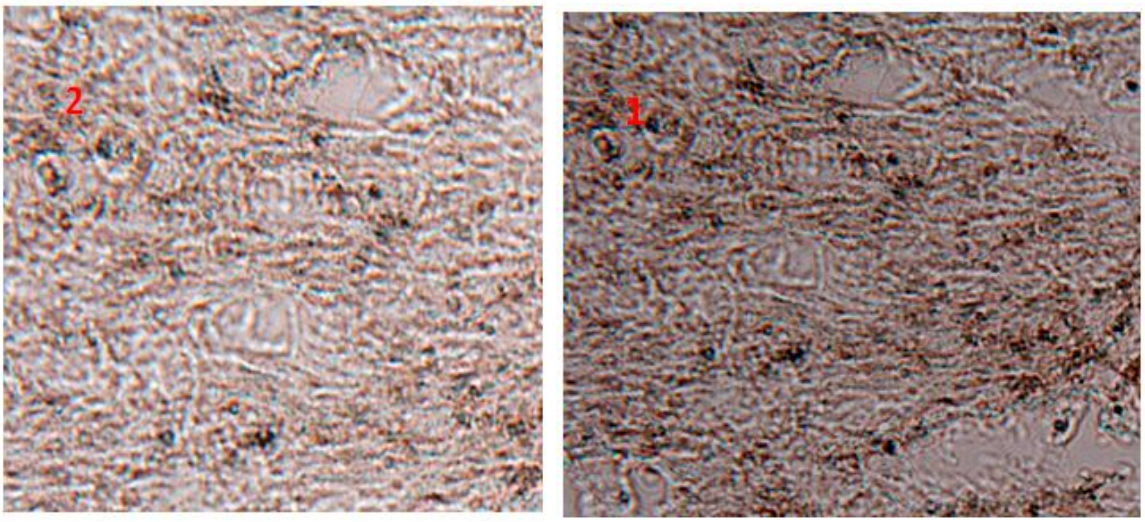

تصویر(۱) روز۱۱ جنینی رنگ آمیزی Timm. واکنش منفی.تصویر (۲) روز ۲۱ جنینی رنگ آمیزی Timm. واکنش منفی بزرگنمایی X۱۰۰.

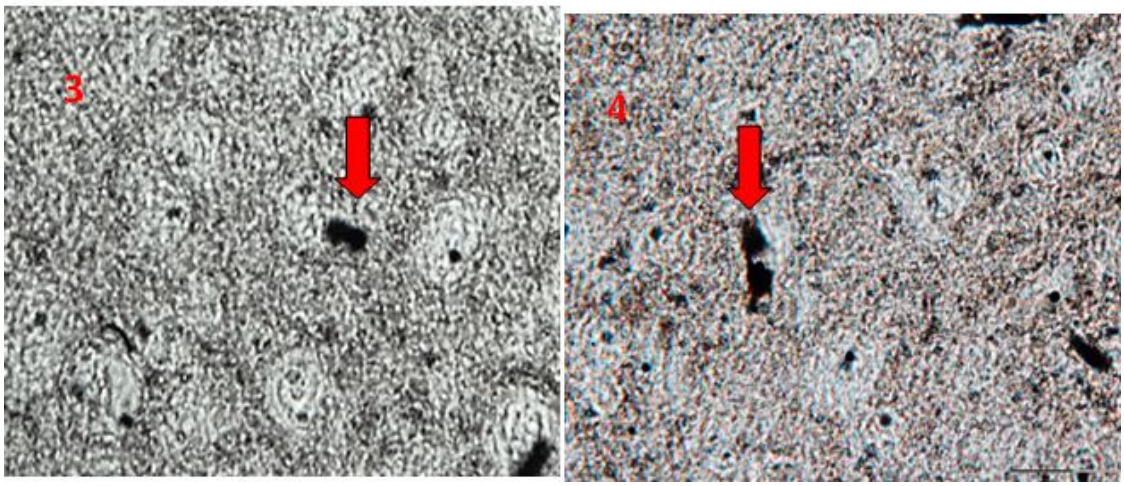

تصویر(۳) روز۷ پس از تولد. رنگ آمیزی Timm. واکنش منفی.تصویر (۴) روز ۱۴ پس از تولد رنگ آمیزی Timm واکنش منفی.در بعضی نواحی نورون هایی با واکنش مثبت مشاهده گردید (پیکان). بزرگنمایی X۱۰۰

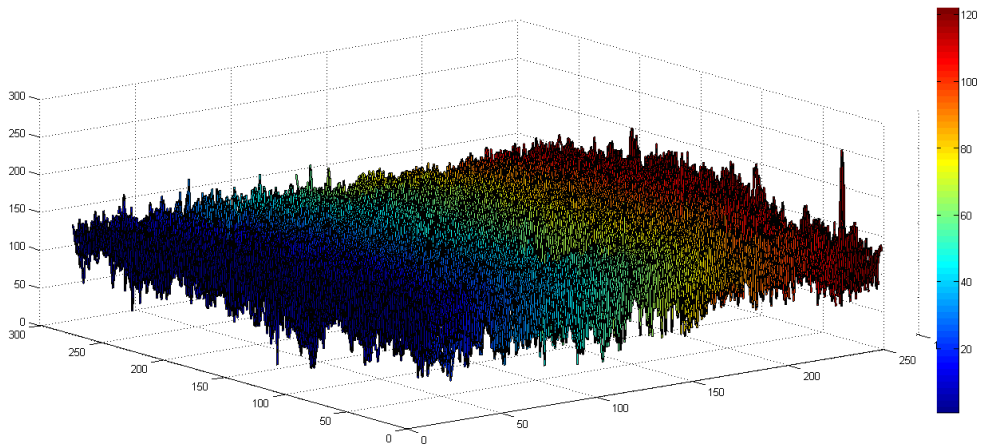

تصویر۵: رنگ آمیزی به شیوه Timm و تبدیل آن در نرم افزار Matlab به یک پلات سه بعدی. مقدار عددی برای دوره ۱۱، ۲۱، ۷ بعد از تولد و ۱۴ پس از تولد به ترتیب ۵±۱۰۵، ۷±۱۰۶، ۶±۱۰۸ و ۶±۱۰۴ محاسبه گردید که نشان دهنده نبود اختلاف معنی دار در رنگ پذیری به روش Timm بود (فاصله۵۰ تا ۱۰۰ گروه ۱۱ قبل تولد، ۱۵۰-۱۰۰ گروه ۲۱ قبل تولد، ۲۰۰- ۱۵۰ گروه پس از تولد روز ۷ و ۲۵۰-۲۰۰ گروه پس از تولد روز ۱۴) (P>۰/۰۵)

بحث

نتایج بدست آمده از این مطالعه نشان داد که عنصر روی تا روز ۱۴ پس از تولد در هیپوکامپ رت تجمع نمی‌یابد و با روش متالوگرافی تیم قابل آشکار شدن نیست. نتایج ما همچنین نشان داد که حجم نواحی CA_1، CA_3 و جیروس دندانه دار در طی هفته اول PD7 تا PD14 به حداکثر رشد نسبت به دوره جنینی می رسد. از دیگر نتایج بدست آمده این مطالعه بررسی همزمانی رشد سه ناحیه در یک محیط نرم آفزاری Mat lab بود. برطبق نتایج این بخش رشد حجمی جیروس دندانه دار و ناحیه CA_3 در روز ۱۱ جنینی دارای ارتباط مستقیم و هماهنگ شده می باشند. به تدریج در زمان تولد رشد هر سه ناحیه متوازن شده و تغییرات حجمی کمتر می گردد. در هفته اول پس از تولد رشد حجمی نواحی CA_3 و جیروس دندانه دار شدت بیشتری می گیرد و ارتباط رشد حجمی دو ناحیه به طور مشخصی معنی دار می‌شود در حالیکه این ارتباط برای ناحیه CA_1 ارتباط ضعیفی را نشان می دهد. در روز ۱۴ پس از تولد ارتباط رشد حجمی سه ناحیه در فواصل معینی همبستگی قوی را نشان داد. این بخش از نتایج برای اولین بار ارتباط رشد حجمی سه ناحیه مرتبط مغزی را مورد بررسی قرار داد که بیشتر از این گزارش نگردیده است. همچنین با افزایش حجم نواحی شاخ آمون و جیروس دندانه دار میزان زاویه تاخوردگی جیروس دندانه دار به حد بالغ نزدیک می گردد که نشان از ارتباط بین حجم و چرخش مورفومتریک این ناحیه دارد. از دیگر نتایج این مطالعه می توان به چرخش جیروس دندانه دار و هیپوکامپ در غیاب عنصر روی اشاره نمود. آکسون سلول های گرانولر جیروس دندانه دار با فرستادن الیاف خزه ای گلوتامرژیک به نورون‌های پیرامیدال CA_3 نقش مهمی درحافظه و تثبیت اطلاعات شناختی ایفا می نمایند. همچنین سلول های گرانولر دارای توانایی منحصر به فرد تکثیر حتی در دوره

بزرگسالی را دارا می‌باشند که برای تدوام حافظه ضروری است [۲۰]. با توجه به ارتباط نوروآناتومیک بین دو ناحیه که به طور مستقیم می باشد به نظر می رسد رشد حجمی این دو ناحیه نیز دارای هماهنگی و ارتباط قوی در دوره جنینی و پس از تولد باشد. نتایج بدست آمده در میزان رنگ پذیری با روش تیم حاکی از رشد و سیناپتوژنزیس مستقل از عنصر روی حداقل تا دو هفته پس از تولد دارد. نتایج بدست آمده از این بخش مطالعه در راستای نتایج فلیش هار کروفورد[1] و کوفورد[2] می‌باشد [۲۳-۲۱]. (1966)آلتمن[3] نیز گزارش نمود تا سه هفته پس از تولد روی در هیپوکامپ تجمع نمی یابد [۲۴]. با توجه به نقش روی در تکامل اعصاب و بخصوص عملکرد سیناپسی [۱۵] و همچنین نتایج این مطالعه به نظر می رسد در فاصله زمانی دور جنینی تا هفته دوم پس از تولد تکامل مورفومتریک هیپوکامپ متاثر از عوامل دیگری مانند تاثیر ژن های خاصی مانند باشد [۱۴، ۲۰]. تکثیر سلولی در هیپوکامپ ناشی از اثر ژن ها می تواند در تغییرات حجم نواحی هیپوکامپ موثر باشد بر همین اساس الگوی سیناپسی نیز متاثر از فعالیت ژنی است [۲۵]. با توجه به نتایج این مطالعه و نتایج مشابه ظهور روی در هیپوکامپ تا هفته دوم پس از تولد اتفاق نمی افتد و با توجه به نتایج آلتمن روز ۲۱ پس از تولد روی در سلول های گرانولر آشکار می گردد. سلول های گرنولر مهمترین نرون های گلوتامرژیگ هیپوکامپ محسوب می شوند و الیاف گلوتامرژیک خود را به CA3 می فرستند [۲۰]. روی نیز از جمله عناصر دخیل و مهم در سازوکارهای سیناپسی گلوتامرژیک است [۵]. علاوه برآن روی در فعالیت گیرنده های گاباارژیک و گلیسین نیز نقش دارد [۲۶]. با توجه به نقش گیرنده های گلوتامرژیک در یادگیری و حافظه [۲۰] به نظر میرسد نقش روی بیشتر در عملکرد نورونی و احتمالا در پلاستیسیته هیپوکامپ باشد [۴، ۵]. در پایان می توان نتیجه رفت تکامل مورفومتریک هیپوکامپ ارتباطی با ظهور روی در این ناحیه تا دوره پس از تولد ندارد و رشد نواحی CA3، CA1 و جیروس دندانه دار مستقل از ظهور این عنصر در هیپوکامپ صورت می گیرد. تغییرات حجمی نواحی CA3 و جیروس دندانه دار وابستگی مستقیمی را نشان می دهند که می تواند نشان از ارتباط نوروآناتومیک و الگوی بالغ باشد.

نیتجه گیری

در یک نتیجه گیری، به نظر می رسد تکامل مورفومتریک هیپوکامپ ارتباطی با ظهور روی در این ناحیه تا دوره پس از تولد ندارد و رشد نواحی CA_3، CA_1 و جیروس دندانه دار مستقل از ظهور این عنصر در هیپوکامپ صورت می گیرد. تغییرات حجمی نواحی CA_3 و جیروس دندانه دار وابستگی مستقیمی را نشان می دهند که می تواند نشان از ارتباط نوروآناتومیک و الگوی بالغ باشد.

تشکر وقدر دانی

این پژوهش با حمایت های مالی و معنوی معاونت پژوهشی دانشگاه علوم پزشکی خراسان شمالی مصوبه شورای پژوهشی و قرارداد۹۰/۶۰/۶۷۹ انجام پذیرفت. بدین وسیله از جناب آقای دکتر گلشن معاون پژوهشی دانشگاه تشکر و قدردانی می گردد.

1 -fleischhauer Crawford

2 -koford

3 -Altman

References

1. Lavenex P, Lavenex PB, Building hippocampal circuits to learn and remember: insights into the development of human memory, Behav Brain Res 2013 Feb 18.
2. Ho NF, Hooker JM, Sahay A, Holt DJ, Roffman JL, In vivo imaging of adult human hippocampal neurogenesis: progress, pitfalls and promise,Mol Psychiatry 2013 Feb 26;18(4):404-416
3. Witter MP, Amaral DG,The Rat Nervous System 20043rd ed. California, USA: Elsevier Academic, P: 637-703.
4. Zaidel D.W, Quantitative Morphology of Human Hippocampus ,Early Neuron Development, Ana. Rec. 1999; 254:87–91
5. Sato SH M,Frazier J M and Goldberg A, the distribution and binding of zinc in the hippocampus, J Neurosci 1984;4 (6):1662-1670
6. Righini A, Zirpoli S,Parazzini C,"et al",Hippocampal infolding angle changes during brain development assessed by prenatal MR imaging, AJNR 2006; 27:2093-97
7. Baker LL, Barkovich AJ, The large temporal horn: MR analysis in developmental brain anomalies versus hydrocephalus, AJNR 1992; 13:115–122
8. Lehericy S, Dormont D, Semah F, "et al", Developmental abnormalities of the medial temporal lobe in patients with temporal lobe epilepsy, AJNR ,1995; 16:617–626
9. De Leon MJ, Golomb J, George AE, "et al", The radiologic prediction of Alzheimer disease: the atrophic hippocampal formation, AJNR, 1993; 14:897–906
10. O'Dell BL, Roles of zinc and copper in the nervous system, Prog Clin Biol Res 1993; 380:147- 162.
11. Sandstead HH, Understanding zinc: recent observations and interpretations, J Lab Clin Med 1994; 124:322-327.
12. Frederickson CJ, Bush AI Synaptically released zinc: Physiological functions and pathological effects, Biometals 2001; 14:353-366.
13. Vallee BL. Zinc: biochemistry, physiology, toxicology and clinical pathology, Biofactors 1988; 1:31-36.
14. Kim. S.H, Kim .Y .S, Lee B Y, Lee H S, Detection Methods of Histochemically-reactive Zinc in the CNS at the Light Microscopical Level, KJEM 2008; 38(1):1-6
15. Heltige C C,Barbas H,Role of mechanical factors in morphology of the primate cerebral cortex,Plos computational Biology 2006;2(3):146-156
16. Berger B, Esclapez M, Alvarez CH, Human and Monkey Fetal Brain Development of the Supramammillary-Hippocampal Projections: A System Involved in the Regulation of Theta Activity, J.Comp.Neurol.2001; 429:515–529.
17. Ahmadpour, Volumetric Study of Dentate Gyrus and CA3 Region in Hippocampus of Streptozotocin-Induced Diabetic Rats: Effect of Insulin and Ascorbic acid,IJP 2009;3 (1), 1-4[Persian]
18. Danscher G , Histochemical demonstration of heavy metals, A revised version of the sulphide silver method suitable for both light and electron microscopy, Histochemistry 1981;71:1-16.
19. Ahmadpour sh,Younesi A.Quantification of TUNEL assay withMAT lab: comparison with stereological method, J Clin & Experiment pathol 2012, 2:2[Persian]
20. Kier E.L, Kim J H , Fulbright R K and Bronen R A, Embryology of the Human Fetal Hippocampus: MR Imaging, Anatomy and Histology, AJNR 1997;18:525–532.
21. Fleischhauer, Marlan O, Intracavity electromagnetically induced transparency , Optics Letters ,1975: 23; 4: 295-297.
22. Crawford I. L. and Connor, J. D, Zinc in maturing brain: hippocampal concentration and localization, J. Neurochem 1972:19:1451-1458
23. Koford and D. L., Otis., Assessing the role of conspecific attraction in habitat restoration for Henslow's sparrows in Iowa, Prairie Naturalist 1970:43:23-28
24. Altman K, Greengard O, Correlation of kynurenine excretion with liver tryptophan pyrrolase levels in disease and after hydrocortisone induction, J Clin Invest 1966;45(10):1527–1534.
25. Seress L,Abraham H,Tornoczky T,"et al", Cell formation in the human hippocampal formation from mid-gestation to the late postnatal period, Neurosci 2001; 105(4): 831-843.
26.Frederickson CJ, Bush AI Synaptically released zinc: Physiological functions and pathological effects, Biometals 2001;14:353-366.

Original Article

Comparison of Zinc level during the mophometric development of rat hippocampus: from embryonic to postnatal second week

Foghi Kh[1], Hosseini A[2], Hojjat Sk [۳], Ahmadpour Sh[1]

[1]Faculty member of anatomical Sciences department, Medicine school,North Khorasan University of Medical Sciences,Bojnurd, Iran
[2]Msc of developmental biology,Azad University,Jahrom,Iran
[3]Assistant Professor of psychiatry, North Khorasan University of Medical Sciences, Addiction and behavioral sciences research center, Bojnurd, Iran

***Corresponding Author:** Assistant Professor of Anatomical Sciences, North Khorasan University of Medical Sciences
E-mail: shahahmadpour@gmail.com*

Abstract
***Background & Objectives**: Hippocampus area contains a high concentration of zinc which plays a role in synaptic transmission and probably plasticity andippocampus development. This study aimed to assess zinc level in the hippocampal formation of rat embryos by using Timm method and its relation with volume changes of subregions of hippocampus before and after birth.*
***Material and Methods:** In this study, wistar rats' embryos on days 11, 21 and postnatal days of 7 and 14 were used. Samples were stained by Timm method and the degree of staining was quantified by Mat lab7.5 software, The volume of hippcampal sub regions were estimated by cavalieri's method. The results were analyzed in Mat lab software7.5.*
***Results:** Timm staining on embryonic days of 21 and 11 before birth and first and second weeks after the birth were negative. The quantified results of Timm staining showed no significant level of difference (p>0.05). The volume difference of dentate gyrus,CA3 and CA1 regions showed no meaningful difference till seventh day postnally (p>0.05) .while the volume changes of the day 14 after birth showed significant level of difference in comparison with the postnatal day of 7 and embryonic days of 11 and 21(p<0.05).*
***Conclusion**: It seems zinc dose not play a role during morphometric development of hippocampus and hippocampus attains its final shape from postnatal Second week.*
***Key word**: zinc, hippocampus, stereology, Timm method*

***Submitted:**19 Feb 2013*
***Revised:**3 Mar 2013*
***Accepted:** 11 Mar 2013*