

بسمه تعالی



فیزیوتراپی قفسه سینه

آموزش سلامت همگانی

فیزیوتراپی قفسه سینه:

فیزیوتراپی قفسه سینه تخلیه وضعیتی در نوزادی که تازه ... شده.. کردن یا ارتعاش می تواند در خارج کردن ترشحات و جلوگیری از آتکتازی مفید باشد.

وضعیت دادن به نوزاد:

تخلیه وضعیتی یعنی نوزاد را در وضعیت های مختلف قرار دهید تا برونش های اصلی عمودی قرار گرفته و ترشحات از برونش های کوچکتر به داخل برونش های بزرگتر تخلیه شوند . دو نیروی جاذبه و جریان هوا در این پروسه عمل می کند.

هر منطقه از .. برونش که باید تخلیه شود باید در بهترین وضعیت قرار گیرد . نوزاد در حین فیزیوتراپی قفسه سینه باید حتما مانتیورینگ شود.

دق و ارتعاش :

با دو روش می توان با دست جهت ... کافی به قفسه سینه نوزاد فشار وارد کرد که شامل دق کردن و ارتعاش می باشد .

در نوزاد می توان دق را با فنجان پلاستیکی با لبه های بالشتکی با ماسک های ترم حلقوی انجام داد.

قفسه سینه در محلی که باید ترشحات تخلیه شود برای ۱ تا ۲ دقیقه دق می شود به دلیل خطر بالقوه ایجاد IVH دق فقط در نوزادانی استفاده می شود که وزن بیشتر از ۱۵۰۰ گرم داشته و سن آنها بیش از ۲ هفته باشد.

ارتعاش تنها در حین بازدم مفید است زیرا سبب ترشحات از اطراف ریه همراه با خروج هوا به سمت خارج حرکت کند . برای انجام این تکنیک نیاز به مشاهده دقیق حرکات قفسه سینه وجود دارد برای ارتعاش مچ باز شده و عضلات ساعت منقبض می شود در نوزادان قرار دادن کف انگشتان در مقابل دیواره قفسه سینه کافی است . یک تماس ظریف با انگشتان در حال ارتعاش سریع در حرکت دادن ترشحات در نوزادان کافی است.

بعضی از افراد با استفاده از یک مسواک برقی یا یک مرتعش کننده کوچک دستی راحت تر هستند . بیماران ارتعاش را نسبت به دق بهتر تحمل می کنند . مدت درمان با ارتعاش بر حسب تحمل بیمار تعیین می شود.

موارد منع انجام فیزیوتراپی قفسه سینه:

✚ نوزادان بسیار کم وزن **VLBW**

✚ نوزادانی که لوله قفسه صدی دارند.

✚ نوزادانی که عمل جراحی داشته اند.

✚ نوزادان در معرض خطر **IVH**

تصویر ۷: تخلیه سگمانهای خلفی بازال بوب تحتانی نوزاد بر روی شکم خوابیده و هیپ حدود ۲۰ سانتیمتر بالاتر از سر قرار می گیرد. دق و ارتعاش بر روی دنده های تحتانی نزدیک فقرات در دو طرف انجام می گیرد.

تصویر ۸: تخلیه سگمانهای قدامی بازال لوب تحتانی : نوزاد روی سمت چپ قرار گرفته و دق و ارتعاش زیر اگزایلا انجام می گیرد.

منابع :

تهویه مکانیکی نوزاد دکتر پریسا محقیقی - اینترنت

شماره تلفن بیمارستان :


۰۵۸۳۲۲۳۶۵۵۱ - ۴

سایت بیمارستان :

www.bentolhoda.nkums.ac.ir

کانال آموزش بیمار بیمارستان بنت الهدی :

[@bimarestan-bentolhoda](https://www.instagram.com/bimarestan-bentolhoda)

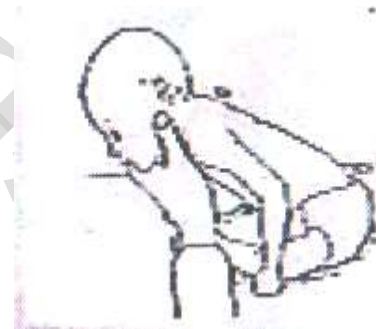

تصویر ۳ : تخلیه سگمان فله ای لوب فوقانی : شیرخوار در حالت نشسته ۳۰ درجه به عقب خم شده و بالای کلاویکول در دو طرف دق می شود.


تصویر ۴ : برای تخلیه لوب میانی راست : ناحیه هیپ تقریباً ۱۵ سانتیمتر بالاتر از سر قرار می گیرد . سپس نوزاد کمی به عقب کشیده شده و ارتعاش و دق بروی نیپلها انجام می گیرد.

تصویر ۵ : تخلیه سگمانهای جانبی لوب تحتانی شیرخوار بر پهلو چپ خوابیده و ناحیه هیپ حدود ۲۰ سانتیمتر بالاتر از سر قرار می گیرد.

تصویر ۶ : تخلیه سگمانهای فوقانی لوب تحتانی : شیرخوار بر روی شکم خوابیده و دق بر روی اسکاپولا انجام می شود.



تصویر ۱: تخلیه قسمت های خلفی لوب فوقانی : شیرخوار در حالت نشسته ۳۰ درجه به جلو خم می شود. ارتعاش و دق در قسمت بالایی پست در هر دو طرف اعمال می شود.



تصویر ۲ : تخلیه قسمتهای قدامی لوب فوقانی : در حالی که نوزاد به پشت خوابیده است . ارتعاش و دق بین نیپلها بروی کلاویکول در دو طرف اعمال می شود.